

DOI: <https://doi.org/10.26694/jcshuufpi.v5i1.1637>

ACHADOS TOMOGRÁFICOS DOS PACIENTES COM PANCREATITE AGUDA NO HOSPITAL UNIVERSITÁRIO DA UNIVERSIDADE FEDERAL DO PIAUÍ

TOMOGRAPHIC FINDINGS OF PATIENTS WITH ACUTE PANCREATITIS IN THE UNIVERSITY HOSPITAL OF THE FEDERAL UNIVERSITY OF PIAUÍ

Renata Mendes da Silva¹, Eduardo Bruno Lobato Martins², Raimundo José Cunha Araújo Junior³

¹Programa de Residência Médica em Radiologia e Diagnóstico por Imagem, Hospital Universitário da Universidade Federal do Piauí, Teresina, PI, Brasil. Email: renatamendesa20@hotmail.com

²Departamento de Diagnóstico por Imagem do Hospital Universitário da Universidade Federal do Piauí, Teresina, PI, Brasil. Professor assistente da Disciplina de Radiologia da Universidade Federal do Piauí. Doutorado em Diagnóstico por Imagem em Oncologia pela Fundação Antônio Prudente, São Paulo, SP, Brasil. Email: eduardoblm@yahoo.com.br

³Departamento de Clínica Cirúrgica do Hospital Universitário da Universidade Federal do Piauí, Teresina, PI, Brasil. Professor adjunto de Cirurgia, Disciplinas de Clínica Cirúrgica I da Universidade Federal do Piauí. Mestrado em Cirurgia pela Universidade Federal do Ceará, Fortaleza, CE, Brasil. Email: rjuniorcirurgia@ufpi.edu.br

RESUMO

INTRODUÇÃO: A pancreatite aguda é uma das doenças mais comuns do trato gastrointestinal. Para avaliação da gravidade da doença pelos métodos de imagem, os mais difundidos são os critérios tomográficos de Balthazar e a classificação de Atlanta revisada. **OBJETIVOS:** Avaliar a frequência dos achados tomográficos em pacientes internados com pancreatite aguda no Hospital Universitário da Universidade Federal do Piauí (HU-UFPI), **METODOLOGIA:** Estudo observacional, descritivo, retrospectivo, que analisou dados clínicos e demográficos e as imagens tomográficas de pacientes com pancreatite aguda internados no HU-UFPI no período de janeiro de 2015 a dezembro de 2016. **RESULTADOS:** Foram avaliados 33 pacientes com pancreatite aguda neste período, com idade média de 48,75 anos, sendo 51,5% do sexo masculino. A litíase biliar foi a etiologia em 55% dos casos. A maioria dos pacientes apresentou pancreatite grave de acordo com as classificações radiológicas. Segundo os termos da classificação de Atlanta revisada, os achados tomográficos mais comuns foram a coleção necrótica aguda e o acúmulo líquido peripancreático. Os achados extrapancreáticos mais encontrados foram o derrame pleural e a ascite. Em 58% dos casos houve algum tipo de procedimento ou intervenção cirúrgica, sendo os mais realizados a colecistectomia, a drenagem percutânea e a laparotomia exploradora. **CONCLUSÃO:** Os achados tomográficos de pancreatite aguda, mais comuns, foram semelhantes aos encontrados na literatura.

DESCRITORES: Pancreatite. Classificação. Tomografia.

ABSTRACT

INTRODUCTION: Acute pancreatitis is one of the most common gastrointestinal diseases. To evaluate the disease severity, the most diffused are the tomographic criteria of Balthazar and the Revised Atlanta classification. **OBJECTIVE:** The purpose of this study was to assess frequency of the tomographic findings in hospitalized patients with acute pancreatitis at the University Hospital of the Federal University of Piauí, in accordance with the main radiological classifications, compare with the results obtained in literature. **METHODS:** An observational, descriptive, retrospective study, which analyzed clinical and demographic data and tomographic images of patients with acute pancreatitis who were admitted from January 2015 to December 2016. **RESULTS:** Data have been collected on 33 patients admitted with acute pancreatitis during this period, the mean age was 48.75 years and 51.5% were male. Gallstones were found in 55% of the cases. Most of patients presented severe pancreatitis according to radiological classifications. In accord with the revised classification of Atlanta, the tomographic findings more common were acute necrotic collection and peripancreatic fluid collection. The extrapancreatic findings more found were pleural effusion and ascites. In 58% of the cases, some type of procedure or surgery was performed, most of which were cholecystectomy, percutaneous drainage and exploratory laparotomy. **CONCLUSION:** The tomographic findings more common of acute pancreatitis were, similar to the literature.

KEYWORDS: Pancreatitis. Classification. Tomography.

Como citar este artigo (Vancouver):

Silva RM, Martins EBL, Araújo Junior RJC. Achados tomográficos dos pacientes com pancreatite aguda no Hospital Universitário da Universidade Federal do Piauí. J. Ciênc. Saúde [internet]. 2022 [acesso em: dia mês abreviado ano]; JCS HU-UFPI. Jan. - Abr. 2022; 5(1):13-22. Disponível em: DOI: <https://doi.org/10.26694/jcshuufpi.v5i1.1637>



Esta obra está licenciada sob uma Licença *Creative Commons* [Atribuição 4.0 Internacional](https://creativecommons.org/licenses/by/4.0/).

INTRODUÇÃO

A pancreatite aguda é uma das doenças mais comuns do trato gastrointestinal, cuja incidência varia entre 4,9 e 73,4 casos por 100.000 em todo o mundo⁽¹⁻²⁾. Os fatores etiológicos mais comuns são a litíase biliar e a ingestão excessiva de álcool, que respondem por cerca de 80% dos casos em adultos, sendo que o percentual de cada origem varia de acordo com a população estudada. Outras causas menos comuns incluem hipertrigliceridemia, hipercalcemia, tumores pancreáticos, drogas, doenças autoimunes, parasitoses, trauma, infecções, pós-operatório e pâncreas divisum⁽³⁾. Na maioria dos casos, o acometimento é limitado ao pâncreas e apresenta boa evolução clínica com tratamento conservador. Entretanto, aproximadamente 10% a 20% dos pacientes evoluem para formas graves e com grande repercussão sistêmica, levando a índices de até 40% de mortalidade⁽⁴⁾.

O diagnóstico costuma ser estabelecido pela presença de pelo menos dois de três critérios: dor epigástrica ou no quadrante superior esquerdo; amilase e/ou lipase superior a três vezes o limite superior da normalidade; achados característicos de pancreatite aguda na tomografia computadorizada, na ressonância magnética ou na ultrassonografia transabdominal⁽⁴⁾. Sendo a tomografia computadorizada (TC) com contraste o exame de escolha para diagnosticar e estratificar as lesões pancreáticas e suas complicações, devido à sua disponibilidade e alta acurácia, além de orientar punções e intervenção cirúrgica quando indicadas. A tomografia computadorizada deve ser reservada para situações nas quais o diagnóstico clínico é duvidoso, pacientes graves, quando não há melhora clínica dentro das primeiras 48-72 h após a admissão hospitalar ou para avaliação de complicações^(5,6).

O manejo clínico da pancreatite aguda baseia-se principalmente na gravidade da doença e esta avaliação pode ser feita através de diversos marcadores ou grupos de critérios clínicos e de imagem, sendo bem estabelecidos na literatura os critérios clínico-

laboratoriais de Ranson, Glasgow, BISAP (Bedside Index for Severity in Acute Pancreatitis), APACHE II (Acute Physiology and Chronic Health Evaluation) e a dosagem da proteína C reativa, e os critérios de imagem mais difundidos o escore de Balthazar e as classificações de Atlanta e Atlanta revisada⁽³⁾.

Os avanços na compreensão da fisiopatologia da pancreatite, a melhoria das modalidades de imagem e de intervenção tornaram necessária a revisão da classificação Atlanta, iniciada em 2007 e concluída em 2012 pelo Acute Pancreatitis Classification Working Group (APCWG). As principais modificações da revisão foram a introdução do conceito de “necrose peripancreática” dentro do espectro de apresentação da pancreatite necrosante, bem como uma nova terminologia para coleções líquidas pancreáticas e peripancreáticas e suas alterações ao longo do tempo. A revisão também dá ênfase ao papel da síndrome de resposta inflamatória sistêmica e classifica a doença em leve, moderadamente grave e grave⁽⁶⁻⁹⁾.

A pancreatite é considerada leve quando não existem complicações locais ou à distância ou falência orgânica. É classificada como moderadamente grave quando existem complicações locais, como necrose ou infecção, ou a falência orgânica é transitória (inferior a 48 horas). É definida como grave quando a disfunção sistêmica é de múltiplos órgãos ou é persistente⁽⁶⁾. Na pancreatite aguda intersticial, o pâncreas pode apresentar um aumento localizado ou difuso, com realce homogêneo ao meio de contraste ou levemente heterogêneo devido ao edema. Os tecidos peripancreáticos e retroperitoneais podem estar normais ou apresentarem alterações inflamatórias discretas como densificação de gordura e quantidades variáveis de líquido⁽⁹⁾. A pancreatite necrosante é subdividida em necrose restrita ao parênquima, necrose peripancreática isolada e um tipo combinado de necrose parenquimatosa e peripancreática, sendo que todos os tipos podem ser estéreis ou infectados e a infecção é uma importante causa de mortalidade nesses pacientes. A presença de gás no interior das áreas de necrose é sugestiva de infecção, mas nem sempre está presente. Em casos duvidosos, pode ser realizado

punção aspirativa com agulha fina guiada por ultrassonografia ou TC para definir a presença de infecção⁽¹¹⁾.

Coleções líquidas pancreáticas e peripancreáticas podem estar presentes na evolução da doença, tanto na pancreatite intersticial quanto na necrosante. São diferenciadas segundo a classificação de Atlanta revisada em: acúmulos líquidos agudos peripancreáticos, coleções necróticas agudas pancreáticas e/ou peripancreáticas, que surgem em um intervalo de tempo de até quatro semanas entre o início dos sintomas e a realização da TC; além dos pseudocistos pancreáticos e necrose pancreática delimitada, que surgem após o período de quatro semanas⁽⁹⁾. Os acúmulos líquidos agudos peripancreáticos caracterizam-se por possuírem baixa atenuação, não apresentam componentes sólidos, não possuem paredes discerníveis e resultam provavelmente da ruptura de um ducto pancreático secundário desencadeado pela inflamação pancreática. A maioria permanece estéril e é reabsorvido espontaneamente dentro de duas a quatro semanas com tratamento conservador, devendo ser drenadas em caso de infecção⁽⁹⁾. Após as quatro primeiras semanas, o acúmulo líquido agudo peripancreático pode se organizar em forma de pseudocisto, que consiste em uma coleção líquida arredondada ou ovalada, circunscrita, de baixa atenuação homogênea, com conteúdo rico em amilase e lipase, sem evidência de componente sólido/necrose tecidual no seu interior. É circundado por uma cápsula de tecido de granulação e não possui revestimento epitelial, podendo ter localização intrapancreática ou extrapancreática. A maioria resolve espontaneamente, mas pode complicar com hemorragia ou infecção⁽¹²⁾.

As coleções necróticas agudas pancreáticas e/ou peripancreáticas resultam da liquefação do tecido necrótico. À medida que essas áreas de necrose se organizam, elas se tornam melhor delimitadas por uma parede espessa de tecido de granulação, em um processo similar ao desenvolvimento do pseudocisto, porém diferentes deste pela presença de componentes sólidos internos, passando a ser denominada necrose pancreática delimitada (“walled-off pancreatic

necrosis”), contendo líquido e restos pancreáticos necróticos que substituem parte do parênquima pancreático^(3,13).

Em 2014, um estudo multicêntrico observou uma boa concordância entre médicos radiologistas, cirurgiões e gastroenterologistas, especialistas e não-especialistas em pâncreas, ao descreverem os achados tomográficos com a nova nomenclatura da classificação de Atlanta revisada, superior à classificação de 1992⁽¹⁴⁾.

Devido à significativa prevalência desta patologia complexa e heterogênea, nosso estudo teve por objetivo avaliar a frequência dos achados tomográficos em pacientes internados com pancreatite aguda no Hospital Universitário da Universidade Federal do Piauí (HU-UFPI) entre janeiro de 2015 a dezembro de 2016, de acordo com classificações radiológicas revisadas, e comparar com os resultados obtidos na literatura.

METODOLOGIA

Estudo observacional, descritivo e retrospectivo, através da consulta aos prontuários eletrônicos e análise dos exames de imagem dos pacientes com pancreatite aguda internados no HU-UFPI, no período de janeiro de 2015 a dezembro de 2016, com diagnóstico de pancreatite aguda, de acordo com o CID-10 específico (K85-K85.9). Adotou-se como critérios de inclusão: Diagnóstico confirmado de pancreatite aguda; -Internação no HU-UFPI entre janeiro de 2015 a dezembro de 2016; Idade superior a 18 anos; Realização do estudo tomográfico do abdome neste período no HU-UFPI. E como critérios de exclusão: Ausência de dados suficientes no prontuário; Ausência de imagens de tomografia computadorizada disponíveis no sistema de armazenamento de imagens do HU-UFPI; Ausência das fases contrastadas no estudo tomográfico; e Pancreatite crônica sem sinais de agudização.

Foram avaliados prontuários de 46 pacientes com hipótese diagnóstica de pancreatite aguda no HU-UFPI neste período; sete não realizaram tomografia de abdome; dois não tiveram o diagnóstico confirmado de pancreatite aguda; dois apresentavam pancreatite crônica sem sinais de agudização e dois não realizaram

as fases contrastadas no estudo tomográfico, sendo selecionada uma amostra 33 casos.

As imagens tomográficas dos pacientes incluídos na pesquisa, disponíveis no sistema de armazenamento de imagens do HU-UFPI, foram reavaliadas em estação de trabalho com ferramentas de reconstrução multiplanar. Destacando os achados relevantes para as classificações de Balthazar e Atlanta revisada.

Todos os dados obtidos foram digitados no programa EPIINFO versão 7.2.1.0. Foi utilizada estatística descritiva, com cálculo das frequências simples e relativas das variáveis qualitativas e medidas de tendência central para as variáveis quantitativas.

Técnicas de Imagem

As tomografias foram realizadas no HU-UFPI em aparelho multidetectores de 16 canais, antes e após a administração endovenosa de 100mL de contraste iodado não iônico (OMNIPAQUE ioexol300 mg I/mL, GE Healthcare), nas fases arterial e venosa, obtidas respectivamente 30 segundos e 60 segundos do início da administração do meio de contraste e com espessura de corte axial de 2,0 mm.

Aspectos éticos do trabalho

A coleta de dados ocorreu após a aprovação do trabalho pelo Comitê de Ética em Pesquisa do HU-UFPI, de acordo com a Resolução nº 466 de 2012 do Conselho Nacional de Saúde (número CAAE 68066317.3.0000.8050). Houve dispensa do termo de consentimento livre e esclarecido por se tratar de estudo retrospectivo baseado na análise de dados de prontuários.

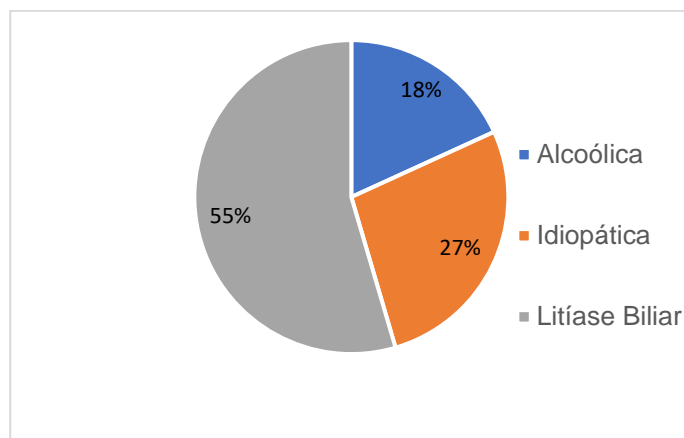
RESULTADOS

No período de janeiro de 2015 a dezembro de 2016, 33 pacientes internados no HU-UFPI foram diagnosticados com pancreatite aguda e realizaram tomografia computadorizada com contraste de abdome, com idade entre 19 e 88 anos (média de 48,75), sendo 51,5% pacientes do sexo masculino (17 homens) e 48,5 % do sexo feminino (16 mulheres).

Quanto à etiologia, em 55% dos casos a pancreatite aguda esteve associada à litíase biliar, 18%

ao alcoolismo e em 27% não foram definidas as causas (Gráfico 1). Tanto no sexo masculino quanto no feminino a etiologia predominante foi litíase biliar e todos os casos de pancreatite alcóolica foram em homens.

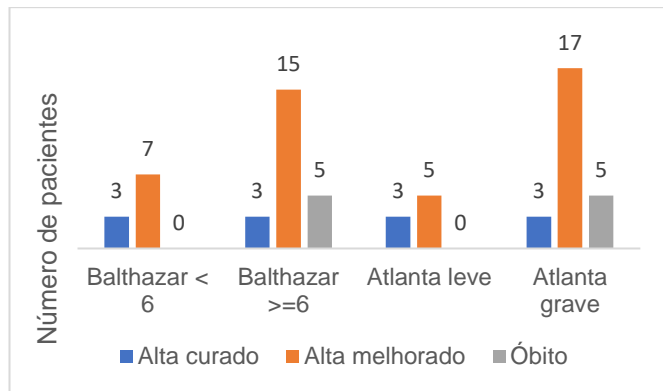
Gráfico 1 - Distribuição dos casos de pancreatite aguda no período de janeiro de 2015 a dezembro de 2016 de acordo com a etiologia da pancreatite (n = 33).



Fonte: Hospital Universitário – UFPI

A maioria dos pacientes com pancreatite aguda internados no período apresentaram características de gravidade segundo as classificações de Atlanta e Balthazar (pontuação maior ou igual a 6). Todos os 5 óbitos (15% dos pacientes) correspondiam a casos graves. A maioria dos pacientes do estudo teve alta com quadro clínico melhorado. Houve três casos em que pacientes graves obtiveram alta curados, dois com coleções necróticas agudas e um com pseudocisto, após a drenagem dos mesmos (Gráfico 2). A mediana do tempo de internação foi de 28 dias, com intervalo entre 7 dias e 180 dias.

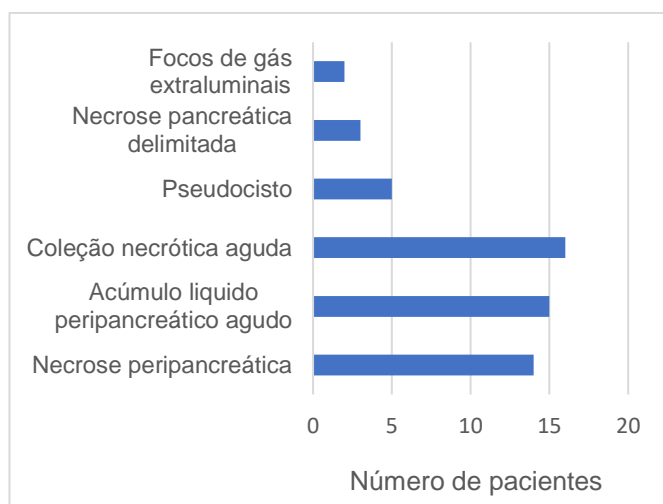
Gráfico 2 - Frequência do desfecho clínico dos pacientes internados com pancreatite aguda no período de janeiro de 2015 a dezembro de 2016 de acordo com as classificações de Balthazar e Atlanta (n = 33).



Fonte: Hospital Universitário – UFPI

De acordo com a classificação de Atlanta revisada, os achados pancreáticos e peripancreáticos mais comuns foram coleção necrótica aguda, acúmulo líquido agudo e necrose peripancreática. Foram observados focos gasosos extraluminais em dois casos, ambos, com necrose e coleções pancreáticas e peripancreáticas associadas (Gráfico 3).

Gráfico 3 - Frequência dos achados pancreáticos e peripancreáticos segundo a classificação de Atlanta revisada nos estudos tomográficos dos pacientes internados com pancreatite aguda no período de janeiro de 2015 a dezembro de 2016.



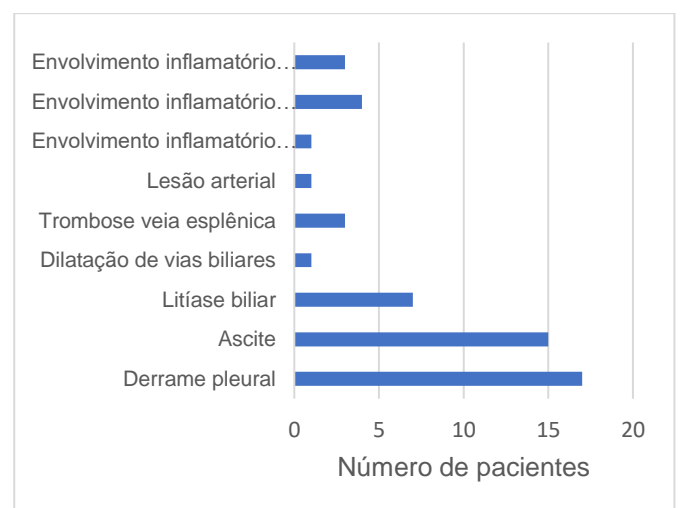
Fonte: Hospital Universitário – UFPI

Em relação aos achados extrapancreáticos, o derrame pleural a esquerda e a ascite foram os mais

encontrados, seguidos pela litíase biliar (Gráfico 4). Dos dezoito casos de pancreatite aguda por litíase biliar, em sete (39%) foi possível a identificação dos cálculos pela tomografia computadorizada e nos demais somente através do estudo ultrassonográfico. No único caso em que foi observado dilatação de vias biliares, o paciente teve como etiologia da pancreatite a litíase biliar e foi submetido à colecistectomia; ao estudo histopatológico, além dos cálculos, foi diagnosticado adenocarcinoma de vesícula biliar.

O envolvimento inflamatório do fígado, estômago e duodeno ocorreu no mesmo paciente de forma simultânea. Foram identificados trombose de veia esplênica nos exames tomográficos de três pacientes. No único caso com lesão arterial, foi identificado extravasamento do meio de contraste e material hemático dentro de uma das coleções peripancreáticas, não sendo possível identificar se a origem do sangramento era proveniente da artéria esplênica ou mesentérica. Nos quatro casos de envolvimento renal, em dois houve o acometimento apenas do rim direito, e nos outros dois, de ambos os rins. Quanto ao comprometimento dos ureteres, observado em três casos, em dois aconteceu à direita e um à esquerda.

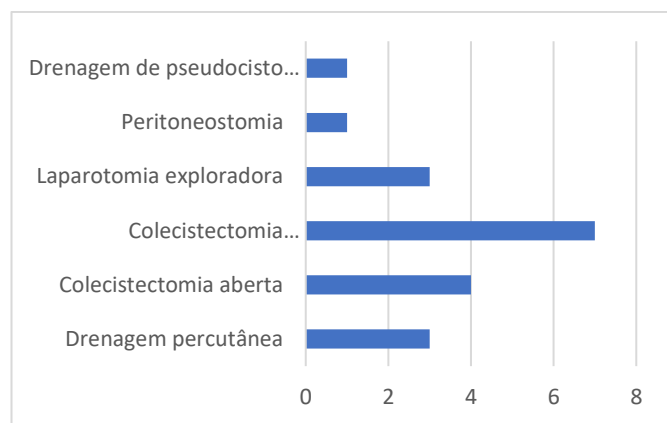
Gráfico 4 - Frequência dos achados extrapancreáticos nas tomografias de abdome dos pacientes internados com pancreatite aguda no período de janeiro de 2015 a dezembro de 2016.



Fonte: Hospital Universitário – UFPI

Em relação ao tratamento realizado, em 42% dos pacientes o suporte foi totalmente clínico e em 58% houve algum tipo de procedimento ou intervenção cirúrgica. O procedimento não cirúrgico mais realizado foi a drenagem percutânea. As cirurgias mais realizadas foram a colecistectomia videolaparoscópica, seguida pela colecistectomia aberta e laparotomia exploradora (Gráfico 5).

Gráfico 5. Procedimentos e cirurgias realizadas nos pacientes internados com pancreatite aguda no período de janeiro de 2015 a dezembro de 2016.



Fonte: Hospital Universitário – UFPI

Foram utilizados os termos da classificação de Balthazar nos relatórios radiológicos de tomografia computadorizada dos pacientes internados com pancreatite aguda, no período de janeiro de 2015 a dezembro de 2016, em vinte e dois laudos (67%), e os termos da classificação de Atlanta revisada em nove laudos (27%). Em três casos, o diagnóstico de pancreatite aguda foi clínico-laboratorial, com tomografias normais, de modo que essa avaliação do uso dos termos radiológicos não se aplica.

DISCUSSÕES

A idade média dos pacientes com pancreatite aguda foi de 48,75 anos, não se observando diferença significativa dentre os sexos e a litíase biliar foi a principal etiologia, achados semelhantes aos resultados internacionais já publicados. Em algumas regiões dos Estados Unidos e alguns países europeus, no entanto, onde o consumo de álcool é maior, prevalece a ingestão

excessiva de álcool como principal causa⁽¹⁵⁻¹⁶⁾. Neste trabalho, todos os casos de pancreatite alcóolica foram em homens, provavelmente relacionada aos hábitos sociais e culturais locais.

A maioria dos pacientes apresentou pancreatite grave de acordo com as classificações de Balthazar e Atlanta. Esse resultado, pode ser explicado por se tratar de um centro de referência em saúde na região, que recebe casos mais complexos, assim como foi observado em outros estudos realizados em serviços especializados no tratamento da pancreatite^(1,16). Além disso, houve casos de pancreatite leve em que o diagnóstico foi confirmado apenas com dados clínicos e laboratoriais, de modo que a realização da tomografia não foi necessária, o que contribuiu para a menor proporção destes casos na casuística. Balthazar e colaboradores, em 1990, idealizaram um índice de gravidade da pancreatite aguda com base na avaliação dos achados tomográficos, cuja pontuação é obtida de acordo com o grau de inflamação pancreática e peripancreática, a formação de coleções líquidas agudas e a porcentagem de tecido necrótico pancreático. Os valores variam de zero a dez, sendo que são considerados graves os pacientes com escore igual ou acima de seis^(7,8).

Em 1992, no Simpósio de Atlanta, foi proposta outra classificação para a avaliação da severidade e complicações da pancreatite aguda, que tinha como objetivo a padronização dos achados radiológicos. A doença era categorizada em dois tipos, pancreatite intersticial e necrosante, diferenciadas pela ausência ou presença de tecido pancreático necrótico, sendo necrose definida em termos radiológicos como a ausência de realce após a administração de contraste iodado endovenoso. De acordo com a sua severidade, a doença era classificada nas formas leve ou grave, de acordo com a presença de complicações locais e/ou sistêmicas⁽⁹⁾. Em 2008, um estudo multicêntrico que incluía médicos radiologistas, cirurgiões e gastroenterologistas especialistas em pâncreas dos Estados Unidos e da Europa, observou que a classificação de Atlanta de 1992 não possuía uma boa concordância interobservador para descrição dos

achados pancreáticos e peripancreáticos, e propôs o sistema “PANCODE”, baseado no acrônimo: “PAN” para quantificar a extensão da necrose pancreática; “CO” para a presença de coleções e “DE” para a descrição destas coleções⁽¹⁰⁾.

Os cinco óbitos, todos se apresentavam com características de gravidade segundo as classificações de Atlanta e Balthazar durante a evolução da doença, evidenciando a importância da correlação com o desfecho clínico demonstrada em outros trabalhos que adotaram semelhante estratificação na avaliação de paciente com pancreatite⁽¹⁵⁻¹⁶⁾. Foram observados focos gasosos extraluminais em dois casos, ambos graves, com necrose e coleções pancreáticas e peripancreáticas. A presença de gás no interior das áreas de necrose, apesar de nem sempre presente, é sugestiva de infecção⁽¹¹⁾. Pela classificação de Atlanta revisada, os achados tomográficos pancreáticos e peripancreáticos mais comuns encontrados nessa série de casos foram coleção necrótica aguda, acúmulo líquido agudo e necrose peripancreática. Em relação aos achados tomográficos extrapancreáticos, o derrame pleural à esquerda e a ascite foram os mais encontrados, seguidos pela litíase biliar, semelhante aos resultados obtidos na literatura^(14,17).

Dos dezoito casos de pancreatite aguda por litíase biliar, em apenas sete (39%) foi possível a identificação dos cálculos pela tomografia e nos demais somente através do estudo ultrassonográfico. Pela recomendação do Colégio Americano de Gastroenterologia, pacientes com diagnóstico de pancreatite aguda devem ser submetidos ao estudo ultrassonográfico para confirmar ou excluir litíase biliar, uma vez que os cálculos biliares em sua maioria, por serem compostos por colesterol, são visualizados no ultrassom mas podem não ser vistos na TC⁽¹⁾.

O procedimento não cirúrgico mais realizado foi a drenagem percutânea e a cirurgia mais realizada foi a colecistectomia videolaparoscópica, dados semelhantes ao encontrado na literatura⁽¹⁶⁻¹⁸⁾. Uma vez identificada a litíase biliar como causa da pancreatite aguda, a colecistectomia deverá ser realizada para prevenir a recorrência dos sintomas e uma possível

sepsis biliar⁽¹⁸⁾. Na presente série, nenhum caso foi tratado com a abordagem de coleções por drenagem vídeo-assistidas⁽²⁰⁾.

A radiologia do Hospital Universitário da UFPI em 67% dos casos utilizou os termos da classificação de Balthazar e a minoria (27%) utilizou os termos da classificação de Atlanta revisada nos laudos tomográficos. A classificação de Balthazar tem sido amplamente difundida e de uso rotineiro, inclusive por outras especialidades médicas, enquanto a classificação de Atlanta revisada é recente e com um léxico de termos radiológicos mais abrangente. É necessária, porém, maior incorporação e padronização dos termos radiológicos, atendendo a terminologia adotada atualmente na literatura, para melhor descrição das complicações da pancreatite aguda, além de facilitar a comunicação entre as diversas áreas médicas e a interpretação das alterações com a evolução da doença e dos resultados pós-terapêuticos. A Sociedade Norte-Americana de Radiologia (RSNA) disponibiliza modelo de laudo padronizado para pancreatite aguda e incentiva o uso desta modalidade de relatório como meio de fornecer resultados consistentes, organizados e de fácil comunicação⁽¹⁹⁾. Esses termos já foram em parte utilizados como ficou evidenciado na presente série.

Um estudo com maior número de casos e preferente de modo prospectivo pode esclarecer mais a importância da sistematização desses laudos e diminuir o peso de vieses de um levantamento retrospectivo como o que foi realizado baseado em dados de prontuários, que apresentou como limitação a falta de informação sobre o início dos sintomas nos prontuários dos pacientes, tendo muitas vezes que ser utilizada a data de admissão hospitalar. O período entre o início dos sintomas e a realização do exame tomográfico, inferior ou superior a quatro semanas, é importante e necessário para a classificação fidedigna das complicações da pancreatite aguda. E a sistematização da descrição de laudos pode permitir a adoção de uma estratégia clínico-cirúrgica na condução desses pacientes.

CONCLUSÃO

Os achados tomográficos pancreáticos e peripancreáticos mais comuns foram coleção necrótica aguda, acúmulo líquido agudo e necrose peripancreática e os achados extrapancreáticos mais encontrados foram o derrame pleural e a ascite, resultados semelhantes à literatura internacional.

REFERÊNCIAS

1. Tenner S, Baillie J, DeWitt J, Vege SS. American College of Gastroenterology guideline: management of acute pancreatitis. *Am J Gastroenterol*. 2013; 108(9): 1400-15.
2. Cruz-Santamaría DM, Taxonera C, Giner M. Update on pathogenesis and clinical management of acute pancreatitis. *World J Gastrointest Pathophysiol* [internet]. 2012 [acesso em 25 mar 2016];3(3):60-70. Disponível em: <http://www.pubmedcentral.nih.gov/articlerender.fcgi?artid=3382704&tool=pmcentrez&rendertype=abstract>
3. Freitas E, Cunha DC, Rocha MDS, Blasbalg R, Baroni RH. Necrose pancreática delimitada e outros conceitos atuais na avaliação radiológica da pancreatite aguda. *Rb*. 2014;47(3):165-75.
4. Costa OL, Zago-Gomes MP, Goncalves CS. Resultados do tratamento da pancreatite aguda grave. *Rev Col Bras Cir*. 2012;39(5):385-8.
5. UK Working Party on Acute Pancreatitis. UK guidelines for the management of acute pancreatitis. *J Gastroenterol Hepatol*. 2005;54(April):S15-39.
6. Thoeni RF. The Revised Atlanta Classification of Acute Pancreatitis: Its Importance for the Radiologist and Its Effect on Treatment. *Radiology*. 2012;262(3):751-64.
7. Balthazar EJ, Robinson DL, Megibow AJ, Ranson JH. Acute pancreatitis: value of CT in establishing prognosis. *Radiology*. 1990;174(2):331-6.
8. Ferreira AF, Bartelega JA, Urbano HU, Souza IK. Fatores preditivos de gravidade da pancreatite aguda: Quais e quando utilizar? *Arq.Bras.Cir.Dig*. 2015; 28(3):207-11.
9. Sheu Y, Furlan A, Almusa O, Papachristou G, Bae KT. The revised Atlanta classification for acute pancreatitis: A CT imaging guide for radiologists. *Emerg Radiol*. 2012;19(3):237-43.
10. Santvoort HC Van, Bollen L, Besselink MG, Banks A. Describing Peripancreatic Collections in Severe Acute Pancreatitis Using Morphologic Terms: An International Interobserver Agreement Study. *Pancreatology* [internet]. 2008 [acesso em 13 jan. 2018];8(6):593-9. Disponível em: <http://dx.doi.org/10.1159/000161010>
11. Werner J, Feuerbach S, Uhl W, Büchler MW. Management of acute pancreatitis: from surgery to interventional intensive care. *Gut*. 2005;54(3):426-46.
12. Acute Pancreatitis Classification Working Group. Revision of the Atlanta classification of acute pancreatitis [internet]. 2008 [acesso em 30 mar. 2016]. Disponível em: <https://pancreasclub.com/wp-content/uploads/2011/11/AtlantaClassification.pdf>.
13. Banks PA, Bollen TL, Dervenis C, Gooszen HG, Johnson CD, Sarr MG, *et al*. Classification of acute pancreatitis-2012: revision of the Atlanta classification and definitions by international consensus. *Gut*. 2012;102-11.
14. Bouwense SA, Brunshot S Van, Santvoort HC Van, Besselink MG, Bollen TL, Bakker OJ, *et al*. Describing Peripancreatic Collections According to the Revised Atlanta Classification of Acute Pancreatitis An International Interobserver Agreement Study. 2017;46(7):850-7.
15. Bollen TL, Singh VK, Maurer R, Repas K, van Es HW, Banks PA, Mortelet KJ. Comparative evaluation of the modified CT severity index and CT severity index in assessing severity of acute pancreatitis. *American Journal of Roentgenology*. 2011;197(2): 386-92.

16. Choi JH, Kim MH, Oh D, Paik WH, Park DH, Lee SS *et al.* Clinical relevance of the revised Atlanta classification focusing on severity stratification system. *Pancreatology*. 2014;14(5):324-29.
17. Acevedo-Piedra NG, Moya-Hoyo N, Rey-Riveiro M, Gil S, Sempere L, Martínez J, *et al.* Validation of the determinant-based classification and revision of the Atlanta classification systems for acute pancreatitis. *Clin Gastroenterol Hepatol* [internet]. 2014 [acesso em 20 nov. 2017];12(2):311-6. Disponível em: <http://dx.doi.org/10.1016/j.cgh.2013.07.042>.
18. Yadav D, O'connell M, Papachristou GI. Natural history following the first attack of acute pancreatitis. *Am J Gastroenterol*. 2012;107(7):1096-103.
19. Morgan TA, Helibrun ME. Reporting Initiative of the Radiological Society of North America: Progress and New Directions. *Radiology*. 2014;273(3):642-45.
20. Wu CC, Martin DT, Bauman BD, Amateau SK, Azeem N, Harmon JV. Video-assisted retroperitoneal debridement for infected pancreatic necrosis: A single center series. *International Journal of Surgery Case Reports* 95 (2022) 107254. DOI: <https://doi.org/10.1016/j.ijscr.2022.107254>

Fontes de financiamento: Não

Conflito de interesse: Não

Recebido: 06/01/2022

Aprovado: 22/02/2022

Publicação: 04/10/2022

Endereço para correspondência: Correspondência: Renata Mendes da Silva. Endereço para correspondência: Avenida Nossa Senhora de Fátima, Campus Universitário Ministro Petrônio Portela, SG 07, s/n, Ininga, Teresina, PI, Brasil, 64049-550. Instituição de origem: Hospital Universitário da Universidade Federal do Piauí, Teresina. Email: renatamendesa20@hotmail.com.